Aus der Klinischen Abteilung des Zahnärztlichen Institutes der Universität Basel (Vorsteher: Prof. Dr. *O. Müller*)

Neue Untersuchungen über Radisan

Inaugural-Dissertation

zur Erlangung der Doktorwürde

der Zahnheilkunde der hohen medizinischen Fakultät der Universität Basel

vorgelegt von

Isaak Firk
Riga, Lettland

Urban & Schwarzenberg

BERLIN N 24
Friedrichstraße 105 b

1934

WIEN IX
Frankgasse 4

Von der medizinischen Fakultät Basel genehmigt auf Antrag von Prof. Dr. *O. Müller*

Tag der Promotion: 17. November 1932

Der Dekan: *K. Henschen*

R. UNIV.
BIBLIOTHEEK
LEIDEN

Sonderdruck aus
Zeitschrift für Stomatologie
Heft 16, 1934

Aus der klinischen Abteilung des Zahnärztlichen Institutes der Universität Basel
(Vorsteher: Prof. Dr. *O. Müller*)

Neue Untersuchungen über Radisan

Von
Isaak Firk, Riga, Lettland

(Mit 64 Abbildungen) 616.314.16.3 089.27

Das Fehlen eines Wurzelfüllmittels, das uns auch bei sorgfältigster Arbeit ermöglicht, der feineren Anatomie der Wurzelkanäle absolut gerecht zu werden und dieselben bakteriendicht und reizlos bis zur Abrißstelle zu füllen (*Walkhoff*), veranlaßt zur Suche nach einem idealen Wurzelfüllmittel.

In diesem Sinne gibt *Schröder* das Verkieselungsverfahren mit Radisan an. In der vorliegenden Arbeit soll das seit etwa einem Jahrzehnt dem Medikamentenschatz des Zahnarztes angehörende *Schröder*sche Radisan an Hand von Experimenten in vivo et in vitro in seinen wesentlichsten Eigenschaften diskutiert werden. Es wird der Versuch gemacht, die Anwendbarkeit des Radisans dem Praktiker zu demonstrieren, wobei die Entscheidung über die Anwendung dieses Medikaments in der allgemeinen Praxis ihm selbst überlassen wird.

Besonderen Wert legen wir bei dieser Arbeit auf die klinische Beobachtung unserer Patienten.

Versuche über die Erhärtung des Radisans

Um festzustellen, ob der Erhärtungsvorgang durch Medikamente, welche von der Vorbehandlung her im Kanal zurückbleiben, beeinflußt wird, stellten wir Versuche an, wie sie an unserer Klinik von *R. Meier* zur Frage der Erhärtung des *Albrecht*schen Wurzelfüllungsmittels angestellt wurden.

Versuchsanordnung

In Uhrgläsern wurde mit einem Teil Radisan je ein Teil eines zur Wurzelbehandlung gebräuchlichen Medikaments gut gemischt und im Thermostat bei einer Temperatur von 37° C gehalten.

Tabellarische Zusammenstellung der Resultate

Wie unsere Versuche zeigen (siehe Tabelle I) ist die Wirkung des Pulpalyts (Neoantiformin), des Trikresol-Formalins und Chlorphenol-Kampfers auf die Erhärtung des Radisans derart, daß sie eine Benutzung desselben mit diesen Medikamenten oder Resten derselben wohl ausschließen dürfte.

Während das Radisan (Esterlack) nach zirka 24 Stunden absolut hart und homogen ist, bildet sich bei Mischung mit Pulpalyt nach bereits zirka zwei Stunden eine gelblichweiße, harte, jedoch bröcklige Masse. Bei der Mischung mit den beiden anderen genannten Medikamenten kommt es nicht zur Erhärtung, sondern zur Bildung einer harzigen Substanz, die noch nach zwei Monaten die gleiche Konsistenz beibehalten hat. Radisan verhält sich gegen verschiedene nicht zu entbehrende Medikamente nicht indifferent.

Tabelle 1.

Medikament	Mengen-verhältnis	Zeit	Bemerkungen
Radisan-Esterlack	1 Ampulle	Zirka 24 Std.	—
Alkohol abs.	1 : 1	Zirka 24 Std.	—
Pulpalyt	1 : 1	Zirka 2 Std.	Bildung einer weißlichen bröckligen Substanz
Asphalin	Mit Radisan gemischt	Zirka 10 Std.	—
Chloroform	1 : 1	Zirka 10 Std.	—
Rivanol	1 : 1	Zirka 8 Std.	—
Trikresol-Formalin	1 : 1	—	Nach zwei Monaten Konsistenz noch harzig
Chlorphenol	1 : 1	—	Nach zwei Monaten Konsistenz noch harzig
H_2O_2	1 : 1	Zirka 10 Std.	—
Jodoform-harzpulver	Bis zu einer sirupösen Mischung	Zirka 24 Std.	- -

Methode der Anwendung

Das *Schröder*sche Radisan, ein von der Ascher Gesellschaft, Berlin in den Handel gebrachter Kieselsäuretetramethylester, ist eine wasserhelle, aromatisch riechende Flüssigkeit von starker Diffusionskraft. Es wird durch Säuren, Alkalien, aber auch durch organische Säfte zu Methylalkohol und einer kolloiden Kieselsäure aufgespalten.

Bei der ursprünglich von *Schröder* angegebenen Methode wurden zwei Lösungen verwendet:

1. der wasserhelle Kieselsäuretetramethylester dient wegen seiner oben genannten Eigenschaften zur raschen Anorganisierung der im Wurzelkanal restierenden Pulpagewebe, während

2. die hellgelbe Harzesterlösung (Esterlack) wegen seiner großen Haftintensität zum Abdichten des völlig oder teilweise ausgeräumten Kanals verwendet wird.

Der Esterlack wird durch Mischung mit Ba SO_4 enthaltendem Harzpulver bis zu einer sirupösen Masse röntgensichtbar gemacht.

Die Wahl der Methode der Pulpaentfernung wird von *Schröder* jedem freigestellt, jedoch soll möglichst unter Verwendung der lokalen Anästhesie exstirpiert werden.

Nach der chemischen (Natriumhypochlorit, H_2O_2 und Salzsäure) und mechanischen Reinigung der Kanäle wird mit einer glatten Nadel ein mit Ester getränkter Wattefaden auf kurze Zeit, zirka eine Minute, eingelegt: „das genügt,

um die geringen organischen Restbestände des Apexteiles und ebenso auch den Inhalt der Dentinkanälchen mit dem schnell diffundierenden Ester zu imprägnieren", bei engen Kanälen wird der in geringster Menge in die künstlich erweiterten Kanaleingänge mit einer Tropfpinzette eingeführte Ester mit feinen fünfkantigen Nadeln hochsondiert. Darnach Behandlung bzw. Ausfüllung der Kanäle mit Esterlack.

„Die Harzlösung folgt dem Ester und dringt auch in die kleinsten dichotomischen Verzweigungen des Wurzelgebietes ein, während sie gleichzeitig die Wandungen des Kanals mit einer zähen, allmählich fest werdenden, glasartigen Schicht überzieht, die infolge kapillarer Wirkung nach der Wurzelspitze zu den Kanal völlig ausfüllt."

Der Esterlack wird mit Tropfpinzette und Sonden in die Kanäle gebracht und, soweit diese zugänglich sind, mit nachgeschobenen, der Länge des Kanals angepaßten Spitzen verteilt. Nach Überdeckung der so gefüllten Kanäle mit Asbestkappen erfolgt dann die Abfüllung der Kavität mit dünnflüssigem Zement.

In den letzten Jahren erhielt die Methode eine Modifikation dahin, daß der wasserhelle Ester wegen Reizwirkung abgeschafft wurde. Außerdem hat sich feststellen lassen, daß auch der Esterlack anorganisierende und diffundierende Eigenschaften hat und somit die Vorbehandlung mit dem Ester unnötig macht. Ferner wurde das Bariumsulfat durch Jodoformharzpulver ersetzt. Der Abschluß des Kanals erfolgt mit Guttaperchastift.

Bei unseren Versuchen benutzten wir sowohl die ursprüngliche als auch die modifizierte Behandlungsart.

Zum Schluß dieses Abschnittes möchten wir darauf hinweisen, daß wir zur Devitalisation der Pulpa das Nervarsen in der von *O. Müller* angegebenen Dosierung angewendet haben.

Klinische Untersuchungen

Zeichenerklärung: R = Radisan; R 1 = Ester; R 2 = Esterlack; R 3 = Jodoformharzpulver.

Fall 1.

Abb. 1. 6. VI. 1931.

Fall 1. (Abb. 1.) Patient *F. W.*, 18 Jahre alt. Diagnose: Pulpitis partialis $\underline{1}|$.

Am 5. V. 1931 As-Einlage auf die Pulpa. Nach drei Tagen Exstirpation und Wurzelfüllung mit R 1 und 2. Vier Tage darauf hat die Patientin Schmerzen beim Draufbeißen. Periodontitis. Zirka zwei Wochen lang bleibt der Zahn klopfempfindlich. Das Röntgenbild zeigt nach einem Monat einen strichförmigen Schatten am Apex. Nach einem weiteren Monat treten wiederum anhaltende Schmerzen auf (Perkussionsschmerz). Der Kanal wird eröffnet. Eingang ungehindert. Gangrän.

Fall 2. Patient *E. G.*, 22 Jahre alt. Diagnose: Gangrän $\overline{5}|$.

Keine Schmerzen. Behandlung mit Pulpalyt, H_2O_2 und viermaliger Asphalineinlage. Darauf Wurzelfüllung mit R 1 und 2. Nach vier Tagen Schmerzen; es läßt sich Periodontitis feststellen. Da Schmerzen drei Wochen anhalten, Extraktion.

Fall 3.

Abb. 2. 26. V. 1931.

Abb. 3. 23. VI. 1931.

Fall 3. (Abb. 2 u. 3.) Patient *W. St.*, 23 Jahre alt. Diagnose: Gesunder Zahn $|\underline{2}$.

Röntgenaufnahme vor der Behandlung ergibt normales Bild. Am 12. V. 1931 As-Einlage auf die Pulpa, am 15. V. 1931 Exstirpation und Rivanol-Zwischeneinlage. Der Zahn ist unempfindlich. Am 26. V. 1931 Wurzelfüllung mit R 1 und R 2, worauf keine Reaktion eintritt. Da Radisan nicht röntgensichtbar ist, kann auf der Röntgenaufnahme kein Befund über die Füllung des Kanals erhoben werden. Am Apex normale Verhältnisse, jedoch ist auf der am 23. Juni 1931 gemachten Kontrollaufnahme ein Granulom festzustellen. Röntgenaufnahme im Februar des nächsten Jahres ergibt Vergrößerung des Granuloms. Der Kanal wird eröffnet. Bei der Sondierung mit der Kerrnadel konstatiert man, daß die Füllung wandständig ist, daß also das Lumen des Kanals nicht vollständig ausgefüllt ist. Der Kanal wird mit R 2 und 3 und Guttaperchastift nachgefüllt. Keine Reaktion. Kontrollaufnahme am 7. IV. 1932 ergibt eine bis an das Foramen apicale reichende Füllung, keine Aufhellung des Granuloms. Wurzelspitzenresektion am 7. IV. 1932.

Fall 4.

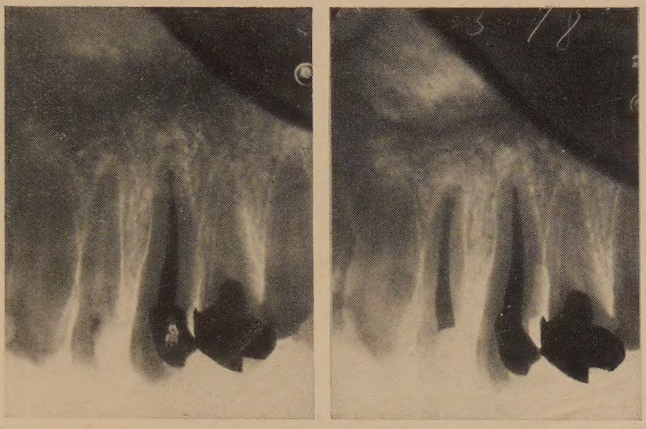

Abb. 4. 26 II. 1932. Abb. 5. 7. IV. 1932.

Fall 4. (Abb. 4 u. 5.) Patient *M. Sch.*, 31 Jahre alt. Diagnose: Pulpitis totalis $\lceil\overline{4}$.

Am 10. VI. 1931 As-Einlage auf die Pulpa. Am 15. VI. 1931 Wiederholung der Einlage. Am 19. VI. 1931 Exstirpation und Wurzelfüllung mit R 1 und 2. Patient kommt nicht zur Kontrolle. Nach vier Monaten teilt sie mit, daß sie den bei uns behandelten Zahn wegen anhaltender Schmerzen andernorts extrahieren ließ.

Fall 5.

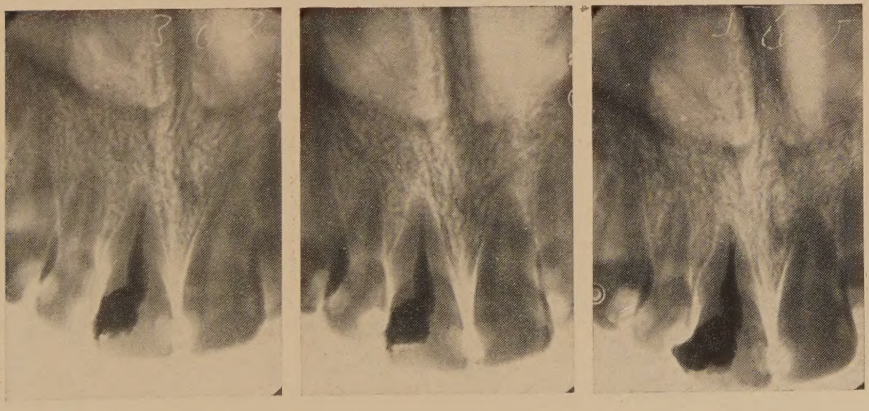

Abb. 6. 19. II. 1932. Abb. 7. 24. II. 1932. Abb. 8. 15. IV. 1932.

Fall 5. (Abb. 6 bis 8.) Patient *K. K.*, 19 Jahre alt. Diagnose: Gesunder Zahn $\underline{1}\rfloor$.

Am 5. II. 1932 As-Einlage auf das Dentin. Wiederholung derselben am 8. II. 1932; keine Schmerzen. Exstirpation und Wurzelfüllung mit R 2 und Ba SO_4

am 11. II. 1932. Das Röntgenbild zeigt, daß die Wurzelfüllung bis zur Abrißstelle der Pulpa reicht. Keine periapikalen Veränderungen. Am 22. II. 1932 klagt Patient über Schmerzen beim Beißen. Starke Periodontitis. Solux-Bestrahlung. Am 24. II. 1932 noch keine Linderung der Schmerzen. Die Röntgenaufnahme zeigt eine deutliche Infiltration am Apex, die im Laufe der letzten fünf Tage entstanden sein muß. Die Bestrahlung wird fortgesetzt, zu Hause Behandlung mit trockener Wärme. Keine Besserung. Wir sahen uns genötigt, die Füllung zu entfernen. Der Wurzelkanal wird mit *Walkhoff*-Paste gefüllt. Die sofort gemachte Röntgenaufnahme zeigte, daß die Paste durch das Foramen apicale durchgepreßt war, was wir als Zeichen einer Periodontiumläsion ansahen. Die Reaktion darauf war eine ödematöse Schwellung des Zahnfleisches in der Umgebung des Zahnes. Auf die Bestrahlung mit der Soluxlampe hin verschwanden Schwellung und Schmerzen. Kontrollaufnahme vom 15. IV. 1932 ergibt Vergrößerung der Infiltration, jedoch sonst ist der Zahn reizlos.

Fall. 6.

Abb. 9. 29. V. 1931.

Fall 6. (Abb. 9.) Patient *E. B.*, 21 Jahre alt. Diagnose: Pulpitis totalis $\underline{1}|$.

Am 24. IV. 1931 As-Einlage auf die Pulpa. Am 30. IV. 1931 starke Periodontitis, Exstirpation der Pulpa. Die Röntgenaufnahme zeigt einen retinierten Zahn. Der Apex des $\underline{1}|$ berührt letzteren. Es ist möglich, daß der retinierte Zahn die Empfindlichkeit des Zahnes beeinflußt hat. Behandlung des Wurzelkanals mit Jodoform-Rivanol, Chlorphenol und Rivanol. Wurzelfüllung mit R 1, 2, 3 am 29. V. 1931. Die Reaktion darauf ist eine starke Poriodontitis. Extraktion am 1. VII. 1931.

Fall 7. (Abb. 10 bis 12.) Patient *E. Sch.*, 32 Jahre alt. Diagnose: Pulpitis partialis $|\underline{5}$.

Am 12. VI. 1931 As-Einlage auf die Pulpa. Am 15. VI. 1931 Periodontitis; Exstirpation der Pulpa. Weitere Behandlung mit Chlorphenol. Am 23. VI. 1931 Schmerzen völlig verschwunden. Wurzelfüllung mit R 1, 2, 3. Sofort nach der Füllung klagt Patient über starke Schmerzen. Das Röntgenbild zeigt eine bis zum Foramen apicale reichende Füllung; keine periapikalen Erscheinungen. Die

Fall 7.

Abb. 10. 23. VI. 1931.

Abb. 11. 27. X. 1931.

Abb. 12. 12. IV. 1932.

Schmerzen halten vier Tage an und klingen dann ab. Kontrollaufnahme am 27. X. 1931 zeigt keine periapikalen Veränderungen. Kontrollaufnahme vom 12. IV. 1932 ergibt ein Granulom. Der Zahn ist auf Reiz unempfindlich.

Fall 8.

Abb. 13. 19. VI. 1931.

Abb. 14. 23. VI. 1931.

Abb. 15. 26. II. 1932.

Abb. 16. 7. IV. 1932.

Fall 8. (Abb. 13 bis 16.) Patient *W. St.*, 23 Jahre alt. Diagnose: Gangrän $\underline{|3}$.

Der Zahn ist druckempfindlich. Das Röntgenbild ergibt ein Granulom. Die medikamentöse Behandlung besteht in viermaliger Asphalineinlage. Nach jeder Einlage Reinigung des Kanals mit Pulpalyt und $H_2 O_2$. Wurzelfüllung am 23. VI. 1931. Das Röntgenbild zeigt, daß die Wurzelfüllung durch das Foramen apicale durchgestoßen ist. Der Patient hat starke Schmerzen. Periodontitis. Soluxbestrahlung. Der Zahn bleibt vier Monate druckempfindlich. Kontrollaufnahme vier Monate nach der Wurzelfüllung: die Füllung ist resorbiert, das Granulom ist nicht kleiner geworden. Kontrollaufnahme nach weiteren vier Monaten zeigt Aufhellung des Gronuloms, beginnende Knochenneubildung. Der Zahn ist nicht druckempfindlich. Kontrollaufnahme vom 7. IV. 1932 ergibt keine Besserung. Wurzelspitzenresektion am 7. IV. 1932.

Fall 9.

Abb. 17. 3. VII. 1931.

Abb. 18. 27. X. 1931.

Abb. 19. 12. IV. 1932.

Fall 9. (Abb. 17 bis 19.) Patient *E. Sch.*, 30 Jahre alt. Diagnose: Pulpitis partialis $\underline{3}|$.

As-Einlage auf die Pulpa am 30. VI. 1931. Exstirpation und Wurzelfüllung mit R 1, 2, 3 am 3. VII. 1931. Röntgenaufnahme: Die Füllung reicht bis an das Foramen apicale. Keine periapikalen Veränderungen. Kontrollaufnahme am 27. X. 1931 ohne Befund. Der Zahn war nie empfindlich. Kontrollaufnahme vom 12. IV. 1932 ergibt ein Granulom; der Zahn ist unempfindlich.

Fall 10.

Abb. 20. 7. VII. 1931.

Abb. 21. 8. IV. 1932.

Fall 10. (Abb. 20 u. 21.) Patient *E. B.*, 21 Jahre alt. Diagnose: Pulpitis partialis $\underline{2}|$.

As-Einlage am 22. VI. 1931 auf die Pulpa. Exstirpation und Wurzelfüllung mit R 1, 2, 3 am 26. VI. 1931. Das Röntgenbild zeigt, daß die Wurzelfüllung bis zur Abrißstelle reicht. Der Zahn ist zirka drei Tage empfindlich, dann klingen die Erscheinungen ab. Kontrollaufnahme vom 8. IV. 1932 ergibt ein Granulom.

Fall 11.

Abb. 22. 19. VIII. 1931.

Abb. 23. 8. IV. 1932.

Fall 11. (Abb. 22 u. 23.) Patient *E. B.*, 21 Jahre alt. Diagnose: Pulpitis totalis $\underline{|1}$.

As-Einlage auf die Pulpa am 4. VIII. 1931. Am 10. VIII. 1931 tritt eine starke Periodontitis auf. Exstirpation, Behandlung des Wurzelkanals mit Chlorphenol und Rivanol, worauf die Schmerzen aufhören. Am 20. VIII. 1931 Wurzelfüllung mit R 1, 2, 3. Keine Reaktion. Röntgenaufnahme vor und nach der Behandlung: keine periapikalen Prozesse. Der Zahn bleibt reaktionslos. Kontrollaufnahme am 8. IV. 1932 ohne Befund. Der Zahn ist reizlos.

Fall 12.

Abb. 24. 30. X. 1931.

Abb. 25. 25. IV. 1932.

Fall 12. (Abb. 24 u. 25.) Patient *K. T.*, 22 Jahre alt. Diagnose: Pulpitis partialis $\underline{3|}$.

As-Einlage am 15. IX. 1931 auf die Pulpa. Exstirpation am 19. IX. 1931. Nach der Exstirpation hat Patient Schmerzen. Chlorphenoleinlage, worauf die

Fall 13.

Abb. 26. 2. IX. 1931.

Abb. 27. 12. IV. 1932.

Schmerzen aufhören. Am 24. IX. 1931 Wurzelfüllung mit R 1, 2. Der Zahn ist drei bis vier Tage nach der Füllung klopfempfindlich, nachher reaktionslos. Röntgenaufnahme: ohne Befund. Kontrollaufnahme am 25. IV. 1932 ergibt ein Granulom. Der Zahn ist auf Reiz unempfindlich.

Fall 13. (Abb. 26 u. 27.) Patient *A. M.*, 23 Jahre alt. Diagnose: Pulpitis totalis $\underline{3}|$.

As-Einlage auf die Pulpa am 28. VIII. 1931. Die Einlage wird am 31. VIII. 1931 wiederholt. Exstirpation am 2. IX. 1931. Wurzelfüllung mit R 1, 2. Keine Reaktion. Das Röntgenbild zeigt keine apikalen Veränderungen. Kontrollaufnahme vom 12. IV. 1932 ergibt ein Granulom. Der Zahn ist unempfindlich.

Fall 14.

Abb. 28. 25. VIII. 1931.

Fall 14. (Abb. 28.) Patient *B. Th.*, 26 Jahre alt. Diagnose: Pulpitis partialis $|\underline{3}$.

Fall 15.



Abb. 29. 10. XI. 1931. Abb. 30. 12. IV. 1932.

As-Einlage am 18. VIII. 1931 auf die Pulpa. Exstirpation und Wurzelfüllung mit R 1, 2, 3, am 25. VIII. 1931 keine Reaktion. Röntgenaufnahme: Die Wurzelfüllung reicht bis zur Abrißstelle, keine apikalen Veränderungen.

Fall 15. (Abb. 29 u. 30.) Patient *B. W.*, 35 Jahre alt. Diagnose: Pulpitis totalis $\underline{3|}$.

As-Einlage am 27. X. 1931 auf die Pulpa. Exstirpation am 3. XI. 1931 wegen der starken Blutungen Jodoformpulvereinlage; keine Schmerzen. Wurzelfüllung mit R 2, 3 am 9. XI. 1931. Das Röntgenbild zeigt keine apikalen Veränderungen, die Wurzelfüllung reicht bis zur Abrißstelle. Es tritt eine leichte Periodontitis auf, die zwei Tage anhält; nachher ist der Zahn reaktionslos. Kontrollaufnahme vom 12. IV. 1932 ohne Befund.

Fall 16.

Abb. 31. 1. II. 1932.

Abb. 32. 16. IV. 1932.

Fall 16. (Abb. 31 u. 32.) Patient *A. M.*, 16 Jahre alt. Diagnose: Pulpitis partialis $\overline{|3}$.

As-Einlage am 22. I. 1932 auf das Dentin. Exstirpation und Wurzelfüllung mit R 2,3 am 25. I. 1932. Die Röntgenaufnahme zeigt eine bis zur Abrißstelle reichende Wurzelfüllung. Keine periapikalen Veränderungen. Der Zahn bleibt reaktionslos. Kontrollaufnahme vom 16. IV. 1932 ohne Befund. Der Zahn ist unempfindlich.

Fall 17.

Abb. 33. 2. II. 1932.

Fall 17. (Abb. 33.) Patient *E. F.*, 20 Jahre alt. Diagnose: Pulpitis partialis $\underline{2}|$.

As-Einlage am 26. I. 1932 auf die Pulpa. Wiederholung derselben am 29. I. 1932. Exstirpation und Wurzelfüllung mit R 2, 3 am 1. II. 1932. Starke Periodontitis, die zirka vier Wochen anhält; die Schmerzen klingen ab, treten jedoch ab und zu noch auf. Das Röntgenbild zeigt einen retinierten $\underline{3}|$, der als Ursache für die Schmerzen angesprochen werden könnte. Der retinierte Zahn wurde entfernt; zu gleicher Zeit wurde eine Wurzelspitzenresektion ausgeführt.

Fall 18.



Abb. 34. 21. I. 1932. Abb. 35. 2. II. 1932. Abb. 36. 12. IV. 1932.

Fall 18. (Abb. 34 bis 36.) Patient *M. H.*, 23 Jahre alt. Diagnose: Pulpitis partialis $\underline{3}|$.

As-Einlage am 26. I. 1932 auf das Dentin. Exstirpation und Wurzelfüllung mit R 2, 3 am 2. II. 1932. Der Zahn bleibt reizlos. Röntgenaufnahme: Die Wurzel-

Fall 19.

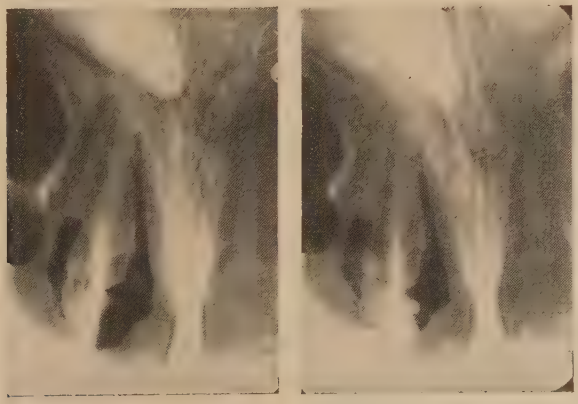

Abb. 37. 5. II. 1932. Abb. 38. 18. IV. 1932.

füllung reicht bis zur Abrißstelle. Keine pathologischen Veränderungen. Kontrollaufnahme vom 12. IV. 1932 ergibt ein Granulom. Der Zahn ist auf Reiz unempfindlich.

Fall 19. (Abb. 37 u. 38.) Patient *L. H.*, 20 Jahre alt. Diagnose: Pulpitis totalis $\underline{1}|$.

As-Einlage am 22. I. 1932 auf die Pulpa. Exstirpation und Jodoformpulvereinlage am 26. I. 1932. Wurzelfüllung mit R 2, 3 am 3. II. 1932. Röntgenaufnahme vom 5. II. 1932 zeigt, daß die Wurzelfüllung bis zur Abrißstelle reicht. Keine periapikalen Veränderungen. Kontrollaufnahme vom 18. IV. 1932 ohne Befund. Der Zahn ist unempfindlich.

Fall 20.

Abb. 39. 21. XII. 1931.



Abb. 40. 12. IV. 1932.

Fall 20. (Abb. 39 u. 40.) Patient *A. R.*, 23 Jahre alt. Diagnose: Gangrän $|\underline{3}$.

Der Zahn ist stark klopfempfindlich. Der Wurzelkanal wird eröffnet und vier Tage offen gelassen, woraufhin die Schmerzempfindlichkeit nachläßt. Am 19. XI. 1931 erfolgt die mechanische und chemische Reinigung des Kanals; Asphalineinlage. Die Einlage wird viermal wiederholt. Der Zahn ist reizlos. Wurzelfüllung mit R 2, 3 am 22. XII. 1931. Die Röntgenaufnahme vor der Behandlung zeigt ein Granulom. Nach der Behandlung: Füllung reicht über das Foramen apicale. Der Zahn ist zirka vier Tage nach der Füllung empfindlich. Soluxbestrahlung, zu Hause trockene Wärme. Kontrollaufnahme vom 12. IV. 1932 ergibt: Die Wurzelfüllung ist resorbiert, jedoch ist das Granulom nicht kleiner geworden.

Fall 21. (Abb. 41 u. 42.) Patient *E. Sch.*, 35 Jahre alt. Diagnose: Periodontitis $\overline{4}|$.

Sechs Monate nach der Behandlung, Pulpaamputation und Amalgamfüllung, kommt Patient wegen langsam zunehmender Schmerzen wieder in die Klinik. Am 5. IX. 1931 Ausräumung der Füllung und Exstirpation. Keine Gangrän. Zwei Monate lang wird Patient mit den schon mehrfach genannten Einlagen behandelt. Keine Besserung. Röntgenaufnahme zeigt ein Granulom. Da Patient sich entschloß, den Zahn extrahieren zu lassen, wird zwecks Untersuchung

Fall 21.

Abb. 41. 4. IX. 1931.



Abb. 42. 6. XI. 1931.

Füllung mit R 1, 2 am 2. XII. 1931 gemacht. Keine Besserung. Am 12. XII. 1931 Extraktion.

Fall 22.

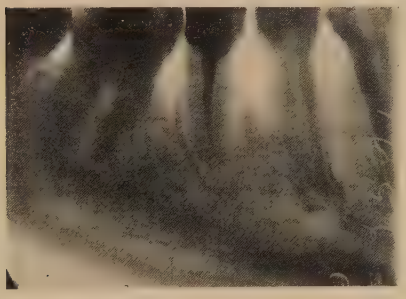

Abb. 43. 18. XII. 1931.



Abb. 44. 25. IV. 1932.

Fall 22. (Abb. 43 u. 44.) Patient *K. T.*, 21 Jahre alt. Diagnose: Pulpitis partialis $\overline{5|}$.

As-Einlage auf das Dentin am 10. XI. 1931. Wiederholung derselben am 15. XI. 1931. Exstirpation, Periodontitis. Behandlung des Wurzelkanals mit Rivanol, Chlorphenol: Schmerzen verschwinden. Wurzelfüllung am 2. XII. 1931 mit R 2, 3. Der Zahn ist fünf Tage empfindlich, nachher reizlos. Röntgenaufnahme: Füllung bis zum Foramen apicale. Keine periapikalen Veränderungen. Kontrollaufnahme vom 25. IV. 1932 ergibt ein Granulom.

Fall 23. (Abb. 45.) Patient *L. U.*, 35 Jahre alt. Diagnose: Gesunder Zahn $|\underline{1}$.

As-Einlage am 24. XI. 1931 auf das Dentin. Wiederholung derselben am 30. XI. 1931. Exstirpation und Wurzelfüllung mit R 2, 3. Die Röntgenaufnahme zeigt eine bis an das Foramen apicale reichende Füllung. Die Reaktion auf die Wurzelfüllung ist eine sieben Tage anhaltende Periodontitis. Soluxbestrahlung und Behandlung mit trockener Wärme. Die Schmerzen klingen ab.

Fall 24. (Abb. 46.) Patient *A. G.*, 30 Jahre alt. Diagnose: Pulpitis partialis $\underline{3|}$

Fall 23.

Abb. 45. 4. XII. 1931.

Fall 24.

Abb. 46. 4. XII. 1931.

As-Einlage auf das Dentin am 17. XI. 1931. Wiederholung derselben am 26. XI. 1931. Keine Schmerzen. Exstirpation am 30. XI. 1931. Jodoformeinlage. Wurzelfüllung mit R 2, 3 am 4. XII. 1931. Starke Periodontitis, die vier Tage anhält. Soluxbestrahlung. Das Röntgenbild zeigt, daß die Wurzelfüllung bis zur Abrißstelle reicht, keine periapikalen Veränderungen. Der Zahn bleibt reizlos.

Fall 25.

Abb. 47. 8. II. 1932.



Abb. 48. 18. IV. 1932.

Fall 26.

Abb. 49. 14. XII. 1931.

Fall 25. (Abb. 47 und 48.) Patient *L. H.*, 33 Jahre alt. Diagnose: Pulpitis totalis $\underline{2|}$.

Die Pulpa wird am 2. II. 1932 in Lokalanästhesie (terminal) entfernt. Nach der Exstirpation treten starke Blutungen auf, die mit Alcohol abs. und Jodtinktur behandelt wurden. Wurzelfüllung am gleichen Tage mit R 2, 3. Die Reaktion darauf war eine vier Tage anhaltende Periodontitis. Soluxbestrahlung. Röntgenaufnahme: Die Füllung reicht bis zur Abrißstelle. Keine periapikalen

Veränderungen. Kontrollaufnahme vom 18. IV. 1932 ohne Befund. Der Zahn ist unempfindlich.

Fall 26. (Abb. 49.) Patient *F. P.*, 20 Jahre alt. Diagnose: Gangrän $\underline{2}|$.

Röntgenaufnahme vor der Behandlung zeigt ein Granulom. Nach der mechanischen und chemischen (Pulpalyt + H_2O_2) Reinigung erfolgt die Behandlung des Kanals mit dreimaliger Asphalineinlage. Wurzelfüllung am 14. XII. 1931 mit R 2, 3. Viertägige Periodontitis. Röntgenaufnahme: Wurzelfüllung durch das Foramen apicale durchgetreten. Soluxbestrahlung. Der Zahn bleibt späterhin reaktionslos.

Fall 27.

Abb. 50. 3. VIII. 1931.

Abb. 51. 7. XII. 1931.



Abb. 52. 12. IV. 1932.

Fall 27. (Abb. 50 bis 52.) Patient *E. Sch.*, 31 Jahre alt. Diagnose: Pulpitis partialis $|\underline{3}$.

As-Einlage auf das Dentin am 3. XII. 1931. Exstirpation und Wurzelfüllung mit R 2, 3 am 7. XII. 1931. Zweitägige Periodontitis. Röntgenaufnahme: Die Wurzelfüllung reicht bis an das Foramen apicale. Keine periapikalen Veränderungen. Der Zahn bleibt weiterhin reizlos. Kontrollaufnahme vom 12. IV. 1932 ergibt einen erweiterten Periodontalraum, der Zahn ist reaktionslos.

Fall 28 und 29.



Abb. 53. 12. II. 1932.



Abb. 54. 15. IV. 1932.

Fall 28, 29. (Abb. 53 und 54.) Patient *A. W.*, 26 Jahre alt. Diagnose: Pulpitis partialis $\overline{2|1}$.

Beide Zähne werden gleich behandelt. As-Einlage am 2. II. 1932 auf das Dentin. Die Einlage wird am 5. II. 1932 wiederholt. Exstirpation und Wurzelfüllung am 10. II. 1932. Keine Reaktion nach der Füllung. Röntgenaufnahme: Die Füllungen reichen bis zur Abrißstelle. Keine periapikalen Veränderungen. Kontrollaufnahme vom 15. IV. 1932 ohne Befund. Der Zahn ist unempfindlich.

Fall 30.

Abb. 55. 22. III. 1932.

Abb. 56. 12. IV. 1932.

Fall 30. (Abb. 55 und 56.) Patient *M. H.*, 23 Jahre alt. Diagnose: Gangrän $|\underline{2}$.

Der Zahn ist druck-, jedoch nicht klopfempfindlich. Röntgenaufnahme vor der Behandlung zeigt ein Granulom. Nach der mechanischen und chemischen Reinigung wird der Kanal mit Asphalin und Trikresol-Formalin behandelt. Wurzelfüllung mit R 2, 3 am 23. III. 1932. Röntgenaufnahme: Wurzelfüllung durch das Foramen apicale durchgetreten. Der Zahn ist fünf Tage klopfempfindlich, nachher reizlos. Kontrollaufnahme am 12. IV. 1932 ergibt, daß die Wurzelfüllung resorbiert ist, jedoch ist das Granulom nicht kleiner geworden. Der Zahn ist immer noch druckempfindlich.

Im Laufe eines Jahres haben wir 30 Wurzelfüllungen mit Radisan ausgeführt. In drei Fällen waren die Zähne gesund, in 21 Fällen ging Pulpitis simplex und in sechs Fällen Gangrän voraus. Von den Zähnen wurden immer Röntgenaufnahmen nach der Behandlung, in komplizierten Fällen, Gangrän, auch vor der Behandlung angefertigt.

Abb. 57. 19. V. 1931.

Abb. 58. 19. VI. 1931.

Nach der Wurzelfüllung waren in 10 Fällen die Zähne vollständig reaktionslos, in 20 Fällen traten Reizerscheinungen auf, die zwei bis fünf Tage anhielten.

Was die Füllungsmasse anbelangt, so kamen wir zu folgenden Ergebnissen: Die Füllungsmasse hat nicht die Fähigkeit, selbsttätig kanalabwärts zu fließen. Es gelingt nur mit Hilfe der verkieselten Papierspitze, den Ester und Esterlack im Kanal zu verteilen, das heißt, der Ester verteilt sich nur so weit, als die Papier-



Abb. 59.
13. II. 1932.

Abb. 60.
$\overline{6|}$, 8. IV. 1932.

Abb. 61.
$\overline{7|}$, 8. IV. 1932.

spitze oder die Donaldsonnadel reicht. Bei engen Kanälen, in denen wir mit den Papierspitzen nicht überall hin gelangen können und auf den Effekt der selbständigen Verkieselung warten müssen, ist das Endresultat ein nicht versorgtes Wundgebiet, ein nicht ausgefülltes Lumen, kein Kontakt zwischen Wurzelfüllung und restierendem Pulpagewebe. *O. Müller* hat wiederholt darauf hingewiesen, daß ein Hohlraum zwischen dem Ende der Wurzelfüllung und der Abrißstelle der Pulpa nicht entstehen dürfe, und bei allen Exstirpationen und Wurzelfüllungen, bei denen auf diesen Umstand nicht geachtet wird, müssen wir ein infiziertes Foramen riskieren.

Nr.	Name	Alter	Zahn	Diagnose	Einlage	Bemerkungen
1	*F. W.*	18	$\underline{1}\|$	Pulp. part.	As am 5. V. 1931	Auf die Pulpa. Der Zahn ist nicht empfindlich
2	*E. G.*	22	$\overline{5}\|$	Gangrän	—	Der Zahn ist nicht empfindlich
3	*W. St.*	23	$\|\underline{2}$	Ges. Zahn	As am 12. V. 1931	Auf die Pulpa. Am 15. V. 1931 Periodontitis
4	*M. Sch.*	31	$\|\overline{4}$	Pulp. tot.	As am 10. VI. 1931	Auf die Pulpa. Der Zahn ist unempfindlich
5	*K. K.*	19	$\underline{1}\|$	Ges. Zahn	As am 5. II. 1932	Auf das Dentin. Der Zahn ist unempfindlich
6	*E. B.*	21	$\underline{1}\|$	Pulp. tot.	As am 24. IV. 1931	Auf die Pulpa. Am 30. IV. 1931 starke Periodontitis
7	*E. Sch.*	32	$\|\underline{5}$	Pulp. part.	As am 12. VI. 1931	Auf die Pulpa. Am 15. VI. 1931 Periodontitis: Chlor-Phenol-Einlage
8	*W. St.*	23	$\|\underline{3}$	Gangrän	—	Der Zahn ist druckempfindlich. Das Röntgenbild zeigt ein Granulom
9	*E. Sch.*	30	$\underline{3}\|$	Pulp. part.	As am 30. VI. 1931	Auf die Pulpa. Der Zahn ist reizlos

Wiederhol. der Einlage	Exstirpation	Wurzelkanalbehandlung	Wurzelfüllung	Extraktion	Bemerkungen
—	8. V. 1931	—	R 1, 2 am 8. V. 1931	—	Der Zahn zirka zwei Wochen empfindlich. Nach einem weiteren Monat Gangrän
—	—	Asphalin am 22. V. 26. V. 1. VI. und 8. VI. 1931	R 1, 2 am 18. VI. 1931	1.VII. 1931	Nach der Füllung Periodontitis, die zirka drei Wochen anhält
—	15. V. 1931	Rivanol	R 1, 2 am 26. V. 1931	—	Keine Reaktion nach der Füllung. Am 7. IV. 1932. Granulom. Wurzelspitzenresektion
As am 15. VI. 1931	19. VI. 1931	—	R 1, 2 am 19. VI. 1931	—	Patient kommt nicht zur Kontrolle. Der Zahn wird wegen konstanter Schmerzen andernorts extrahiert
As am 8. II. 1932 auf die Pulpa	11. VI. 1932	—	R 2 + $BaSO_4$	—	Siehe Fall 5
—	30. IV. 1931	30. IV. 1931 Jod., Rivanol, 5. V. 1931 Chlorphenol, 8. V. 1931 Rivanol, 18. V. 1931 Rivanol	R 1, 2, 3 am 29. V. 1931	1.VII. 1931	Das Röntgenbild zeigt einen retinierten Zahn
—	15. VI. 1931	Chlorphenoleinlage	R 1, 2, 3 am 23. VI. 1931	—	Nach der Füllung 4-tägige Periodontitis, späterhin reizlos. Kontrollaufnahme von 12. IV. 1932: Granulom
—	—	Asphalin am 5. V., 7. V., 18. V., 22. V. und 19. VI. 1931	R 1, 2, 3 am 23. VI. 1931	—	Füllung reicht über das Foramen apicale. Der Zahn vier Monate empfindlich. Am 4. VII. 1932 keine Besserung. Wurzelspitzenresektion
—	3. VII. 1931	—	R 1, 2, 3 am 3. VII. 1931	—	Der Zahn war nie empfindlich. Keine apikalen Veränderungen

Nr.	Name	Alter	Zahn	Diagnose	Einlage	Bemerkungen
10	*E. B.*	21	$\underline{\overline{2}}\|$	Pulp. part.	As am 22. VI. 1931	Auf die Pulpa. Der Zahn ist unempfindlich
11	*E. B.*	21	$\|\overline{1}\underline{\ }$	Pulp. tot.	As am 4. VIII. 1931	Auf die Pulpa. Am 10. VIII. 1931 starke Periodontitis
12	*K. T.*	22	$\underline{\overline{3}}\|$	Pulp. part.	As am 15. IX. 1931	Auf die Pulpa. Der Zahn ist reizlos
13	*A. M.*	23	$\underline{\overline{3}}\|$	Pulp. tot.	As am 28. VIII. 1931	Auf die Pulpa. Der Zahn ist unempfindlich
14	*B. Th.*	26	$\|\overline{3}\underline{\ }$	Pulp. part.	As am 18. VIII. 1931	Auf die Pulpa. Der Zahn ist reizlos
15	*B. W.*	35	$\underline{\overline{3}}\|$	Pulp. tot.	As am 27. X. 1931	Auf die Pulpa. Der Zahn ist unempfindlich
16	*A. M.*	16	$\|\overline{3}$	Pulp. part.	As am 22. I. 1932	Auf das Dentin. Der Zahn ist unempfindlich
17	*E. F.*	20	$\underline{\overline{2}}\|$	Pulp. part.	As am 26. I. 1932	Auf die Pulpa. Der Zahn ist unempfindlich

Wiederhol. der Einlage	Exstirpation	Wurzelkanalbehandlung	Wurzelfüllung	Extraktion	Bemerkungen
—	26. VI. 1931	—	R 1, 2, 3 am 26. VI. 1931	—	Der Zahn ist zirka drei Tage empfindlich Kontrollaufnahme vom 8. IV. 1932: Granulom
—	10. VIII. 1931	10. VIII. 1931 Chlorphenol, 13. VIII. 1931 Jod. Rivanol, 17.VIII.1931 Rivanol	R 1, 2, 3 am 20. VIII. 1931	—	Der Zahn war nie empfindlich. Keine apikalen Veränderungen. Kontrollaufnahme vom 8. IV. 1932 o. B.
—	19. IX. 1931 nach der Exstirpation leichte Schmerz.	Chlorphenol	R 1, 2 am 24. IX. 1931	—	Nach der Füllung Zahn zirka vier Tage empfindlich. Kontrollaufnahme am 25. IV. 1932: Granulom
As am 31. VIII. 1931	2. IX. 1931	—	R 1, 2 am 2. IX. 1931	—	Keine Reaktion nach der Füllung. Kontrollaufnahme vom 12. IV. 1932: Granulom
—	25. VIII. 1931	—	R 1, 2, 3 am 25. VIII. 1931	—	Keine Reaktion nach der Füllung, keine apikalen Veränderungen
—	3. XI. 1931 Nach der Exstirpation Blutungen	Jodoformpulver	R 2, 3 am 9. XI. 1931	—	Nach der Füllung zweitägige Periodontitis. Kontrollaufnahme vom 12. IV. 1932 o. B.
—	25. I. 1932	—	R 2, 3 am 25. I. 1932	—	Nach der Füllung keine Reaktion. Kontrollaufnahme vom 16. IV. 1932 o. B.
29. I. 1932	1. II. 1932	—	R. 2, 3 am 1. II. 1932	—	Das Röntgenbild zeigt einen retinierten $\underline{3}$. Der Zahn wird entfernt, zu gleicher Zeit Wurzelspitzenresektion vom $\underline{2}$, wegen anhaltender Schmerzen

Nr.	Name	Alter	Zahn	Diagnose	Einlage	Bemerkungen
18	*M. H.*	23	$\underline{3\|}$	Pulp. part.	As am 26. I. 1932	Auf das Dentin. Der Zahn ist reizlos
19	*L. H.*	20	$\underline{1\|}$	Pulp. tot.	As am 22. I. 1932	Auf die Pulpa. Der Zahn ist unempfindlich
20	*A. R.*	23	$\underline{\|3}$	Gangrän	—	Der Zahn ist klopfempfindlich
21	*E. Sch.*	35	$\overline{4\|}$	Periodontitis	—	—
22	*K. T.*	21	$\overline{5\|}$	Pulp. part.	As am 10. XI. 1931	Auf das Dentin. Der Zahn ist unempfindlich
23	*L. U.*	35	$\underline{\|1}$	Ges. Zahn	As am 24. XI. 1931	Auf das Dentin. Der Zahn ist reizlos
24	*A. G.*	30	$\underline{3\|}$	Pulp. part.	As am 17. XI. 1931	Auf das Dentin. Der Zahn ist reizlos
25	*L. H.*	33	$\underline{2\|}$	Pulp. part.	—	Die Pulpa wird am 2. II. 1932 in Lokalanästhesie entfernt
26	*F. P.*	20	$\underline{2\|}$	Gangrän	—	Der Zahn ist nicht empfindlich. Röntgenaufnahme zeigt ein Granulom
27	*E. Sch.*	31	$\underline{\|3}$	Pulp. part.	As am 3. XII. 1931	Auf das Dentin. Der Zahn ist unempfindlich
28	*A. W.*	26	$\underline{\|\overline{1}}$	Pulp. part.	As am 2. II. 1932	Auf das Dentin. Der Zahn ist unempfindlich

Wiederhol. der Einlage	Exstirpation	Wurzelkanalbehandlung	Wurzelfüllung	Extraktion	Bemerkungen
—	2. II. 1932	—	R 2, 3 am 2. II. 1932	—	Keine Reaktion. Kontrollaufnahme vom 12. IV. 1932: Granulom
—	26. I. 1932	Jodoformeinlage	R 2, 3 am 3. II. 1932	—	Keine Reaktion. Kontrollaufnahme vom 18. IV. 1932 o. B.
—	—	Asphalineinlagen am 19. XI., 25. XI., 30. XI., 8. XII. 1931	R 2, 3 am 22. XII. 1931	—	Füllung reicht über das Foramen apicale. Viertägige Periodontitis. Kontrollaufnahme vom 12. IV. 1932: Granulom nicht kleiner geworden
—	—	—	—	—	Siehe Fall 21
15. XI. 1931	19. XI. 1931 Periodontitis	19. XI. 1931 Rivanol, 24. XI. 1931 Chlorphenol	R 2, 3 am 2. XII. 1931	—	Der Zahn ist fünf Tage empfindlich. Kontrollaufnahme vom 25. IV. 1932: Granulom
30. XI. 1931	3. XII. 1931	—	R 2, 3 am 3. XII. 1931	—	Nach der Füllung eine siebentägige Periodontitis
26. XI. 1931	30. XI. 1931	Jodoformeinlage	R 2, 3 am 4. XII. 1931	—	Nach der Füllung viertägige Periodontitis
—	2. II. 1932	—	R 2, 3 am 2. II. 1932	—	Nach der Füllung eine viertägige Periodontitis. Kontrollaufnahme vom 18. IV. 1932 o. B.
—	—	Asphalin am 19. XI. 1931 24. XI. 1931 1. XII. 1931	R 2, 3 am 14. XII. 1931	—	Nach der Füllung viertägige Periodontitis. Röntgenaufnahme: Füllung reicht über das Foramen apicale
—	7. XII. 1931	—	R 2, 3 am 7. XII. 1931	—	Zweitägige Periodontitis. Kontrollaufnahme vom 12. IV. 1932: Erweiterter Periodontalraum
As am 5. II. 1932	10. II. 1932	—	R 2, 3 am 10. II. 1932	—	Keine Reaktion nach der Füllung. Kontrollaufnahme vom 15. IV. 1932 o. B.

Nr.	Name	Alter	Zahn	Diagnose	Einlage	Bemerkungen
29	*A. W.*	26	$\overline{2}\vert$	Pulp. part.	As am 2. II. 1932	Auf das Dentin. Der Zahn ist reizlos
30	*M. H.*	23	$\vert\underline{2}$	Gangrän	--	Der Zahn ist druckempfindlich

In zwei Fällen (Fall 1 und 3), bei denen wir die Kanäle längere Zeit nach der Behandlung eröffneten, fanden wir dieselben nicht kompakt ausgefüllt und mit nur wandständiger Füllmasse.

Resultate der histologischen Untersuchungen.

Abb. 62. $\overline{6}\vert$, mesiale Wurzel.

Wiederhol. der Einlage	Exstirpation	Wurzelkanalbehandlung	Wurzelfüllung	Extraktion	Bemerkungen
As am 5. II. 1932	10. II. 1932	—	R 2, 3 am 10. II. 1932	—	Keine Reaktion nach der Füllung. Kontrollaufnahme vom 15. IV. 1932 o. B.
—	—	Asphalin am 22. II., 25. II. und 3. III. 1932; am 10. III. 1932 Trikresolformalin	R 2, 3 am 22. III. 1932	—	Füllung reicht über das Foramen apicale. Fünftägige Periodontitis. Kontrollaufnahme vom 12. IV. 1932: Füllung resorbiert. Der Zahn ist immer noch druckempfindlich

Anders verhält sich die Sache beim Ausfüllen des Kanals mit der sirupösen Mischung von Jodoformharzpulver und Esterlack, hier ist die Möglichkeit vorhanden, die sirupöse Mischung mit Hilfe des rotierenden Pastenstopfers hochzupumpen.

Abb. 63. $\overline{6|}$, distale Wurzel.

Die im Fall 1 nach der Behandlung aufgetretene Gangrän versuchen wir uns dadurch zu erklären, daß ein wenig kariöses Dentin in den Wurzelkanal hineingestoßen wurde und die pathogenen Keime durch das Radisan nicht anorganisiert worden sein dürften.

Marolt gibt an, daß die Wurzelfüllung nicht wandständig und auch nicht bakteriendicht sei, „indem in der Wurzelfüllung selbst zahlreiche poröse Stellen zu bemerken sind".

Die Resultate *Romanowas*, die 80 Zähne mit Radisan füllte, stimmen mit diesen Angaben insofern überein, als auch sie bemerkte, daß in einmaliger Füllung

Abb. 64. $\overline{7|}$, mesiale Wurzel.

der Kanal nicht vollständig ausgefüllt ist, jedoch findet sie, daß der Kanal nur an den Wänden und in der Apexgegend ausgefüllt sei. Deshalb modifizierte sie die ursprüngliche Methode dahin, daß sie die Füllung wiederholt, das heißt, es wurde in einigen Sitzungen „nachgefüllt". „Das Radisan diffundiert nicht durch die Wundoberfläche, welche nach Exstirpation der Pulpa zurückbleibt, und imprägniert nicht die Reste der [illegible]pa".

Marolt hat in seiner ausführlichen Arbeit zahlreiche Diffusionsversuche in vivo et in vitro ausgeführt und kommt zu der Schlußfolgerung, daß das Radisan nicht diejenige Diffusionskraft besitzt, derzufolge es imstande ist, die restierenden Pulpagewebe selbsttätig zu imprägnieren, und daß der Ester nur „der einpumpenden Donaldsonnadel folgt"

Um die genaue Wirkung des Radisans zu studieren, wendet man an Stelle des Jodoforms ein indifferenteres Mittel an. Wir haben die Füllung mit Ba SO_4 röntgensichtbar gemacht, um es dem Jodoform gegenüberzustellen; der Endeffekt war eine starke Periodontitis, so daß wir gezwungen waren, die Füllung zu entfernen und mit *Walkhoffs* Jodoformpasta zu füllen. Darauf verschwanden Schwellung und Schmerz (siehe Fall 5). Die Füllungen mit Jodoformpulver haben sich klinisch positiver verhalten, trotzdem traten an fast allen Zähnen apikale Veränderungen auf, was die Röntgenbilder deutlich zeigen.

Es wäre noch kurz darauf einzugehen, wie sich das Radisan nach der Erhärtung verhält, wenn bei putriden Zähnen die Wurzelfüllung über das Foramen apicale hinausgepreßt wird. Sämtliche Röntgenbilder der Fälle putrider Zähne (Fälle 8, 20, 26, 30), bei denen die Wurzelfüllung über das Foramen apicale durchgepreßt wurde, zeigen, daß die Füllung resorbiert wird. Der Zweck dieses „Durchpressens" ist die Beschleunigung der Resorption des eitrigen Exsudates und die Abtötung der Keime. Im Falle 8, der ein Jahr nach der Behandlung zur Wurzelspitzenresektion kam, konnten wir keine Verkieselung des Granuloms konstatieren.

In zwei Fällen wurden die Zähne wegen konstanter Schmerzen extrahiert, in einem Fall mußte die Wurzelfüllung entfernt, in zwei weiteren Fällen die Wurzelspitzenresektion ausgeführt werden. Wie anfangs erwähnt, reagierten die meisten Zähne auf die Füllung mit einer Periodontitis, später verhielten sich die Zähne mit Ausnahme weniger Fälle reaktionslos.

Romanowa berichtet, daß sie von Seiten der periapikalen Gewebe keine schweren Komplikationen beobachtet hat.

„Die entzündlichen Erscheinungen in frühen und mittleren Stadien (3 bis 40 Tage), welche auch auf den Röntgenaufnahmen zu sehen sind, stellen die gewöhnliche, vielleicht etwas schärfer ausgeprägte Reaktion des Paradontiums auf das Trauma dar, welches bei der Exstirpation der Pulpa zustande kommt, und haben einen vorübergehenden und völlig gutartigen Charakter."

Die Schattenbildung an dem Apex erfolgte in unseren Fällen nicht am 3. bis 40. Tage, wo sie, wie eben erwähnt, als gutartige Verdunkelungen gedeutet werden können, sondern bedeutend später (nach sechs bis sieben Monaten). Der Verdacht auf Granulome ist sehr naheliegend.

Marolt gibt an, daß die 36 von ihm mit Radisan behandelten Zähne in den meisten Fällen Reizerscheinungen und Schädigungen des Periodontiums aufwiesen. „Dies ist auch nicht verwunderlich, denn sowohl der Kieselsäuretetramethylester als auch der Esterlack haben eine stark ätzende Wirkung, die der gleichkommt, welche formalinhaltige Pasten aufweisen."

Tierversuch. Einem eineinhalb Jahre alten Hund wurden unter Chloroformnarkose am 19. IV. 1931 die Zähne $\overline{7, 6}|$ mit Radisan behandelt. Die Zähne wurden von der bukkalen Seite trichterförmig eröffnet. Pulpen anämisch. (Vorher Morphium-Atropin-Injektion.)

Nach der Exstirpation dem Pulpa wurden die Kanäle mit Kerr-Broaches erweitert und mit Pulpalyt (Neoantiformin) und $H_2 O_2$ beschickt. Darnach folgte die Wurzelfüllung: Eine in Ester getauchte Wattenadel wurde eine Minute im Kanal belassen, zwecks Anorganisierung der restierenden Pulpagewebe und Imprägnation des Inhaltes der Dentinkanälchen. Darauf wurde das Lumen des Kanals mit Esterlack ausgefüllt, letzterer mit verkieselten Papierspitzen verteilt und dann erfolgte der Abschluß mit Asbestkappen und dünnflüssigem Steinzement.

Der Hund wurde am 7. IV. 1932 getötet. Die histologischen Untersuchungen von $\overline{6}|$ und $\overline{7}|$ ergaben weitgehende Veränderungen des Periodontiums und Alveolarknochens, wie wir sie bei der Bildung des Granuloms sehen. Wenn eine Wurzelfüllung für die praktische Wurzelbehandlung angewandt werden soll, so muß sie in erster Linie vom Periodontium vertragen werden. Dies ist nach vorliegender Untersuchung des Radisans nicht der Fall. Hierin ändert die Tatsache, daß das Ergebnis des Hundeperiodontiums nicht ohne weiteres auf den Menschen übertragbar ist, nichts.

Zusammenfassung

Im Gegensatz zu den Resultaten anderer Autoren, *Schlungbaum*, *Rose*, *Ohrt*, *Öhrlein*, *Alte*, *Gombinski*, haben unsere Ergebnisse uns zu der Schlußfolgerung geführt, daß Radisan den Anforderungen, die an ein Wurzelfüllmittel gestellt werden, nicht entspricht, ja in manchen Hinsichten sogar hinter anderen Wurzelfüllmitteln zurücksteht. Wenn es auch die Eigenschaft hat, im Kanal zu erhärten, so überwiegen doch die nachgewiesenen Mängel.

Es ist mir eine angenehme Pflicht, auch an dieser Stelle Herrn Professor Dr. *O. Müller* für die Überlassung des Themas und für die Anregungen bei der Arbeit meinen besten Dank auszusprechen.

Literatur. Schröder: Die Behandlung pulpakranker Zähne. Vjschr. Zahnheilk. 1924. — *Ders.*: Zur Wurzelbehandlung mit Kieselester (Radisan). Zahnärztl. Rdsch. 1926, Nr. 20. — *Ohrt*: Experimentelle Beiträge zu den modernen Wurzelfüllungen. Dtsch. Mschr. Zahnheilk. 1925, H. 17. — *Öhrlein*: Über Radisan. Dtsch. Mschr. Zahnheilk. 1926, H. 1. — *Rose*: Bemerkungen zu der Arbeit von Dr. *A. Marolt*. Zahnärztl. Rdsch. 1928, Nr. 23. — *Schlungbaum*: Kritische Bemerkungen zu der Arbeit von Dr. *A. Marolt*. Zahnärztl. Rdsch. 1928, Nr. 3. — *Öhrlein*: Vereinfachte Verkieselungs- (Radisan-) Methode nach *Schröder*. Zahnärztl. Rdsch. 1927, Nr. 8. — *Alte*: Die verbesserte Radisan-Wurzelfüllung nach Prof. *Schröder*. Dentist. Ref. 1929, Nr. 51. — *Gombinski*: Nowoczesne metody leczenia przewodow korzeniowich. Kronika Dentystyczna 1925, 9/10, 11/12. — *Marolt*: Experimentelle Untersuchungen über die Behandlung der Pulpitis nach der Verkieselungsmethode von *Schröder*. Dtsch. Zahnheilk. 1927, H. 70. — *Ders.*: Erwiderung zu den kritischen Bemerkungen von Dr. med. *A. Schlungbaum*. Zahnärztl. Rdsch. 1928, Nr. 12. — *Romanowa*: Radisan als Wurzelfüllungsmittelmaterial. Dtsch. Mschr. Zahnheilk. 1929, H. 13. — *O. Müller*: Heilungsvorgänge am Foramen apicale und ihre Bedeutung für die Pulpabehandlung. Schweiz. Mschr. Zahnheilk. 1923, H. 5. — *Ders.*: Neue Untersuchungen über die Exstirpation der Pulpa und die Wurzelfüllung. Z. Stomat., 1927, H. 10.

R. SPIES & CO., WIEN